

CIRURGIA DA ESPASTICIDADE

Marcelo Volpon Santos
Ricardo Santos de Oliveira

A espasticidade é uma condição clínica que se desenvolve após lesão do chamado “neurônio motor superior”, quando há descontrole dos sinais enviados pelo Sistema Nervoso Central (cérebro e medula espinhal) aos músculos do corpo. Causas comuns de espasticidade incluem a paralisia cerebral, traumatismos cranianos e acidentes vasculares cerebrais (“derrames”), dentre outros.

Pacientes com espasticidade apresentam, deste modo, enrijecimento da musculatura dos braços e pernas, reflexos hiperativos, e deformidades ósseas e das articulações, além de alguns tipos de movimentos involuntários. Estes sintomas podem causar dor e resultar em perda de capacidades funcionais (como andar, por exemplo), e dificuldades para cuidados pessoais e de higiene.

Nestes casos, é frequente a necessidade de tratamento específico para a espasticidade.

O tratamento da espasticidade pode ser clínico, com medicamentos que reduzem a rigidez muscular, fisioterapia, injeções de toxina botulínica (Botox®) e outras medidas de reabilitação, ou cirúrgico, naqueles casos em que as medidas clínicas não produziram resposta satisfatória, e que deve ser selecionado pelo neurocirurgião.

As opções cirúrgicas para tratamento da espasticidade consistem na colocação das chamadas bombas de baclofeno e na rizotomia dorsal seletiva (RDS). Na cirurgia de rizotomia dorsal seletiva, o neurocirurgião localiza os nervos na medula espinhal do paciente que são responsáveis por produzir a espasticidade e secciona parte deles, reduzindo consideravelmente a espasticidade sem produzir novos déficits neurológicos para o paciente. Vários estudos na literatura médica comprovam a eficácia e a segurança desta modalidade terapêutica.

A RDS é uma cirurgia realizada junto às raízes sensitivas da cauda equina, visando à diminuição da espasticidade. A técnica é baseada na abolição do reflexo eferente através de interrupção das vias sensitivas (lesão das raízes lombo-sacrais dorsais nos seus forames de saída da coluna), inibindo a liberação dos neurotransmissores excitatórios aferentes. Estas rizotomias se tornam parciais e

seletivas quando esta interrupção é realizada em raízes sensitivas específicas, baseando-se em parâmetros fisiológicos e clínicos, com maior preservação anatômica. A rizotomia seletiva pode ser realizada junto ao cone medular com as mesmas bases fisiológicas, não se aplicando aí o termo dorsal.

A RDS está indicada tanto em crianças com a função cognitiva normal, como naquelas comprometidas. A indicação mais aceita é na criança diplégica espástica, com força muscular ainda funcional com a marcha impedida ou prejudicada pela espasticidade. Como a RDS preserva a força muscular e não altera a sensibilidade, há um ganho funcional importante. A maioria das indicações na literatura baseia-se neste tipo de paciente (Figs 1 e 2).

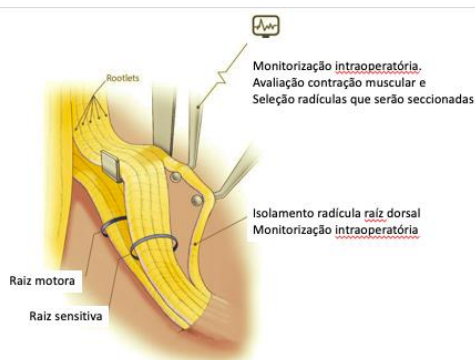


Fig. 1 Exposição raízes cone / cauda equina. Monitorização intraoperatória.

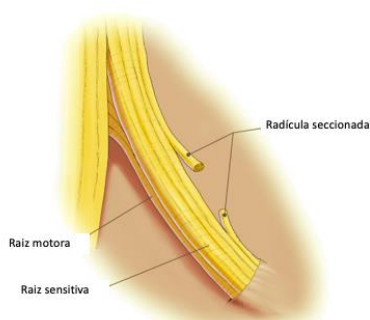


Fig. 2 Ilustração representando secção de radícula dorsal.

A espasticidade é um sintoma frequente na infância, sobretudo no contexto da PC. Seu tratamento é sempre multidisciplinar. O neurocirurgião pediátrico dispõe de armas extremamente úteis no tratamento desta

manifestação, devendo se valer delas sempre que houver necessidade. Os resultados destas intervenções têm sido extremamente animadores.

Referências:

1. Kan P, Gooch J, Amini A, Ploeger D, Grams B, Oberg W, Simonsen S, Walker M, Kestle J. Surgical treatment of spasticity in children: comparison of selective dorsal rhizotomy and intrathecal baclofen pump implantation. *Childs Nerv Syst.* 2008 Feb;24(2):239-43.
2. Cole GF, Farmer SE, Roberts A, Stewart C, Patrick JH. Selective dorsal rhizotomy for children with cerebral palsy: the Oswestry experience. *Arch Dis Child.* 2007 Sep;92(9):781-5.
3. J Sindou M. Neurosurgery for spasticity. *Neurosurg Sci.* 2003 Mar;47(1 Suppl 1):57-9.
4. Costa Val A. Espasticidade. In “Neurocirurgia Pediátrica: Fundamentos e Estratégias”. Oliveira RS & Machado HR (2009). Cap 32